

## Artículo Original

# Resonancia magnética en el diagnóstico prenatal de malformaciones congénitas

R. SÁNCHEZ, A. CASTELLOTE, G. ENRÍQUEZ, E. CARRERAS, E. VÁZQUEZ, N. TORÁN

*Servicio de Radiodiagnóstico. Hospital Universitario Materno- Infantil. Ciudad Sanitaria Vall d'Hebron. Barcelona*

### RESUMEN

**Introducción:** La ecografía sigue siendo el método de estudio inicial de las malformaciones fetales, sin embargo, existen condiciones especiales y limitaciones que hacen de la resonancia magnética el método útil en estas circunstancias proporcionando un gran detalle de la anatomía y patología fetal.

**Objetivos:** Determinar el valor de la resonancia magnética en el estudio de la patología fetal.

**Material y métodos:** Se estudiaron en nuestro Centro mediante resonancia magnética 26 gestantes con la sospecha de malformaciones fetales mediante ecografía: 15 presentaban anomalías intracraneales, 1 pulmonar, 1 diafragmática, 5 renales, 2 pélvicas 1 anomalía de columna vertebral y un embarazo gemelar siamés.

**Resultados:** En nuestra experiencia, la resonancia magnética aportó información adicional en 6 de las 26 pacientes (23,07%) modificando la actitud terapéutica en 3 de ellas (11,03%); en 2 pacientes (7,6%) no identificó las alteraciones detectadas mediante ecografía.

**Conclusiones:** La ecografía sigue siendo el método de estudio inicial de las malformaciones fetales. En los últimos años la aparición de nuevas secuencias rápidas y poco sensibles al movimiento han permitido el estudio del feto por resonancia magnética.

Existen condiciones en las cuales la ecografía presenta limitaciones siendo en estas situaciones la resonancia magnética de gran utilidad pudiendo aportar información adicional que en ocasiones influye en el manejo de estos pacientes.

**Palabras clave:** Anomalías fetales; Diagnóstico prenatal; RM fetal; Ecografía

### ABSTRACT

**Background:** Ultrasonography is accepted as the primary imaging modality for fetal assessment. On occasions, ultrasound findings are inconclusive or insufficient being magnetic resonance MR useful providing excellent resolution for imaging fetal anatomy and pathologic conditions.

**Purpose:** To determinate the value of magnetic resonance in the evaluation of fetal pathology.

**Materials and methods:** Magnetic resonance imaging was performed in our institution in 26 pregnant women with suspected fetal anomalies on the basis of ultrasonographic findings including 15 central nervous system anomalies, 1 lung mass, 1 diaphragmatic hernia, 5 renal anomalies, 2 pelvic masses, 1 neural tube defect and 1 conjoined twins.

**Results:** In our experience, magnetic resonance provided additional information in 6 of 26 patients (23,07%) and directly affected treatment and prognosis in 3 of them (11,53%); in 2 cases (7,6%) MR missed sonographic findings.

**Conclusion:** Sonography still remains the modality of choice for routine antenatal imaging still in our days the fist used method in the study of fetal malformations. Marked improvements in ultrafast sequences with reduced motion artefact in the last few years allow fetal evaluation with magnetic resonance.

*Correspondencia:* R. Sánchez Jacob. Avenida Vall d'Hebron, 119-129. 08035, Barcelona.

*Recibido:* Febrero 2001 - *Aceptado:* Marzo 2001

There are conditions in which sonography are of limited value, in such cases magnetic resonance plays a major role providing additional information and may affect management

**Key words:** Fetal anomalies; Prenatal diagnosis; Fetal MR; Ultrasonography.

## INTRODUCCIÓN

La tasa de malformaciones congénitas permanece invariable desde inicios del siglo XX. Si se incluyen malformaciones mayores, menores, abortos y mortinatos, las malformaciones afectan al 10% de las gestaciones<sup>(1)</sup>. La incidencia de anomalías congénitas severas al nacimiento es del 2-3% en la población general siendo responsables del 20- 25% de las muertes perinatales y de porcentajes incluso mayores de morbilidad perinatal. Estas cifras han provocado siempre la preocupación de pediatras y obstetras creándose programas de despistaje de malformaciones<sup>(14)</sup>.

El uso de la ecografía en obstetricia fue introducido en el año 1958 por Ian Donald considerándose uno de los grandes hitos de la medicina moderna. Se considera que en el momento actual entre el 60 y el 100% de las madres norteamericanas y del occidente europeo se realizan ecografías en el periodo antenatal<sup>(15)</sup>.

Aunque la ecografía constituye el método de imagen para el estudio morfológico fetal más utilizado en nuestro medio de entre todos los disponibles en medicina, existen algunas situaciones en las que la ecografía presenta limitaciones. Los efectos teratógenos de las radiaciones ionizantes hacen que la radiología convencional y la tomografía computerizada no sean útiles en estos casos.

El uso de la resonancia magnética (RM) para la detección precoz de malformaciones fue descrita por Smith en 1983 (2) si bien, no ha sido hasta la década de los 90, cuando los avances técnicos han hecho de la RM un método verdaderamente útil para el diagnóstico y manejo de los fetos con malformaciones.

En este artículo se pretende analizar las indicaciones, técnicas, inconvenientes, riesgos y futuro de la RM en el diagnóstico prenatal de las malformaciones congénitas.

## PACIENTES Y MÉTODOS

Desde el año 1997 hasta la fecha se estudiaron mediante RM 26 mujeres embarazadas que en ecografía prenatal presentaban sospecha de malformaciones complejas o bien pacientes en las que existían limitaciones para un estudio sonográfico adecuado.

Las razones para un estudio de RM fueron las siguientes: Evaluación de patología intracraneal<sup>(16)</sup>, malformaciones renales<sup>(5)</sup>, hernia diafragmática<sup>(1)</sup>, masas pulmonares<sup>(2)</sup>, masas pélvicas<sup>(1)</sup>, fetos siameses<sup>(1)</sup>.

Los estudios ecográficos fueron realizados por ecografistas experimentados con un equipo Sequoia Aspen (Acuson, Mountain View, California) con transductores de 3,5 y 5 Mhz.

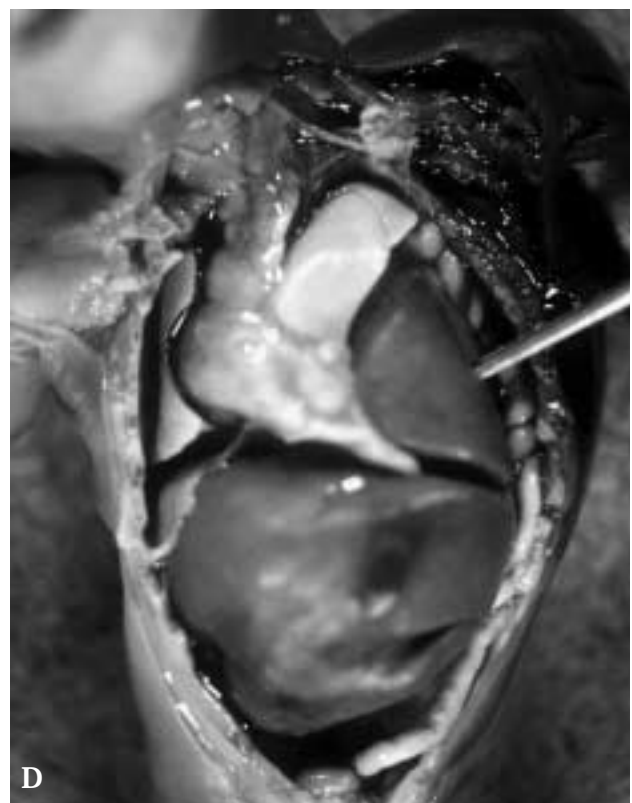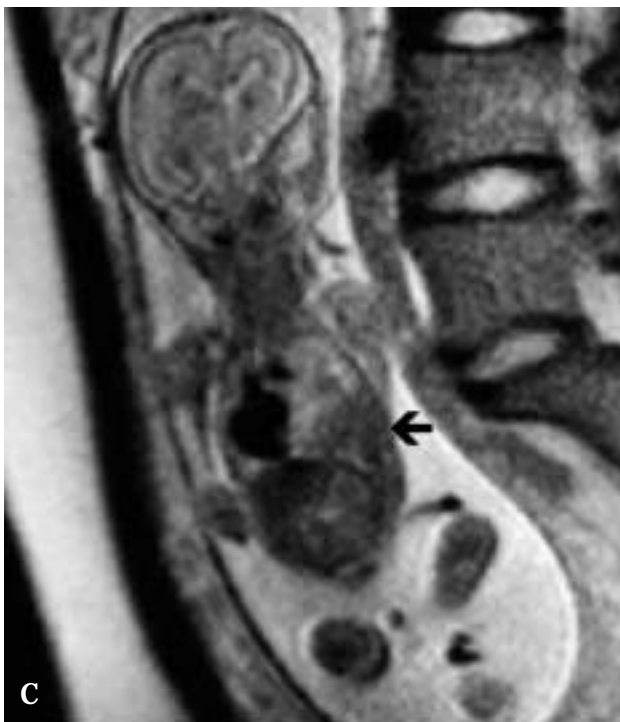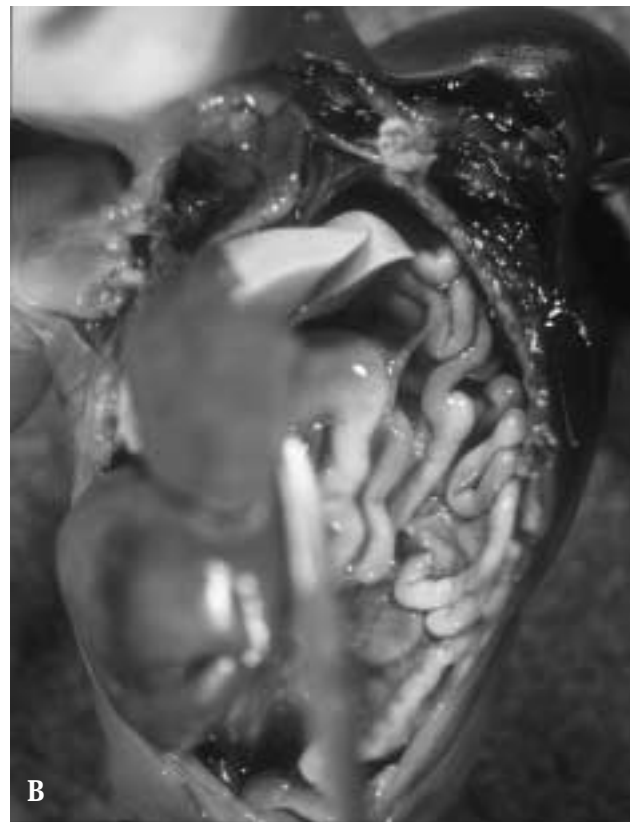
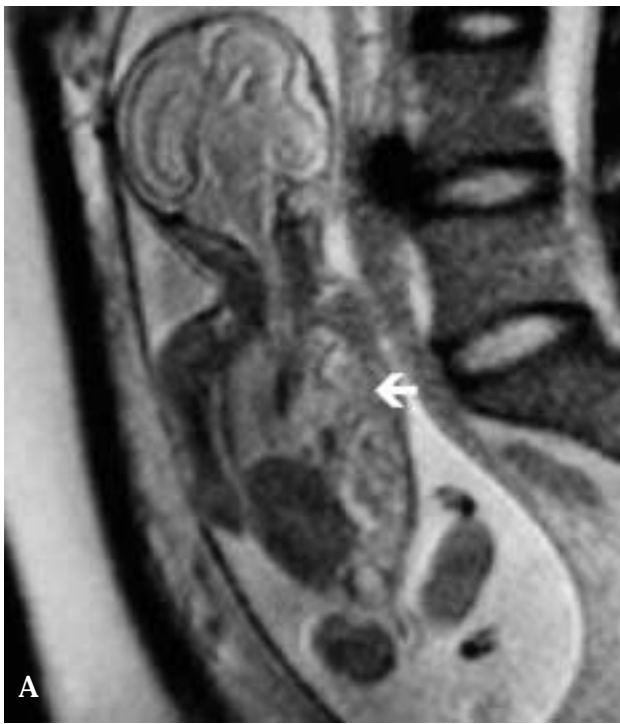Las RM se practicaron con un equipo Siemens 1.5 T Magnetom Vision (Siemens Medical Systems, Erlangen, Germany) utilizando secuencias ultrarrápidas HASTE (half-Fourier acquisition single-shot turbo spin-echo) T2 y FLASH (Fast low-angle single shot) potenciadas en T1, obteniendo imágenes en el plano axial, sagital y coronal utilizando antenas de superficie sobre el abdomen materno.

Los estudios de RM se realizaron sin sedación ni contraste paramagnético durando la exploración entre 30 y 45 minutos. Los diagnósticos realizados fueron confirmados mediante exploraciones complementarias, cirugía y en algunos pacientes mediante necropsia.

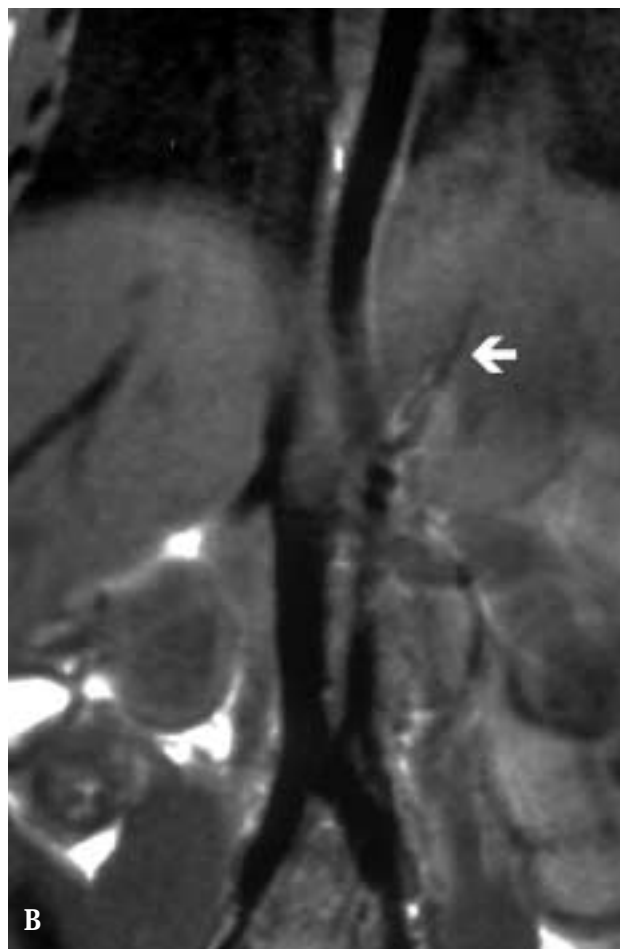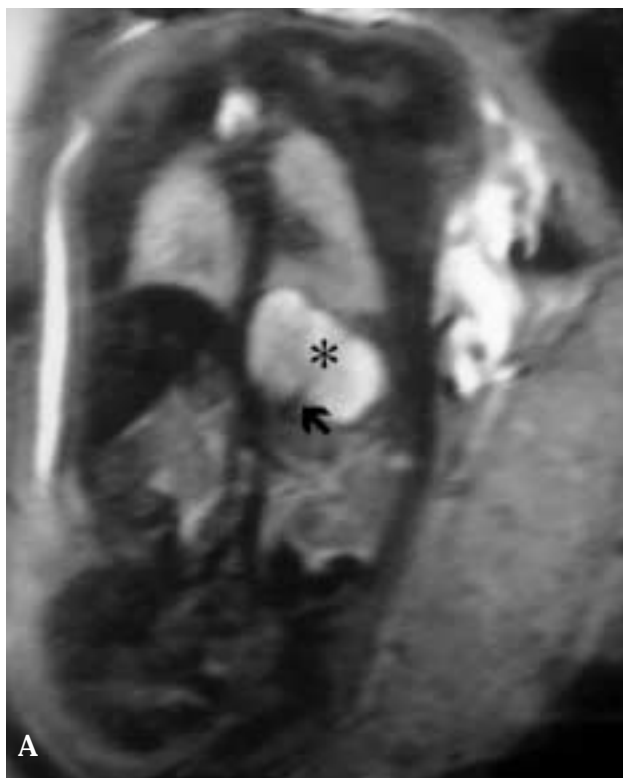
## RESULTADOS

Los estudios de RM aportaron información adicional a la de los ultrasonidos en 6 de las 26 pacientes (23,07%) estudiadas influyendo en el manejo de 3 fetos (11,03%). La RM corroboró los hallazgos en el resto de los casos salvo en 2 pacientes (7,6%) donde la RM no fue capaz de detectar los hallazgos ecográficos confirmados posteriormente mediante necropsia.

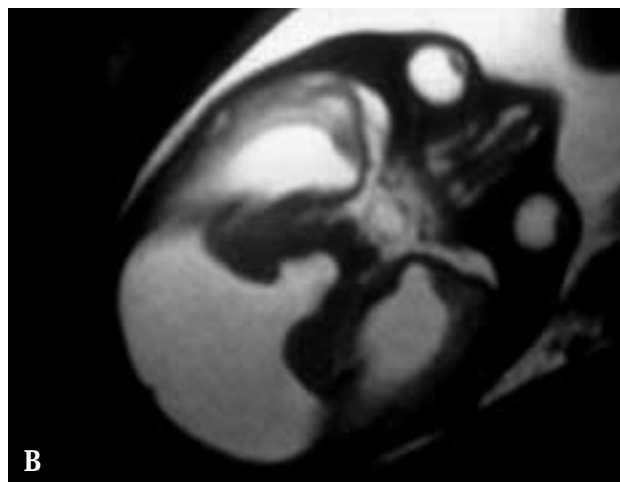
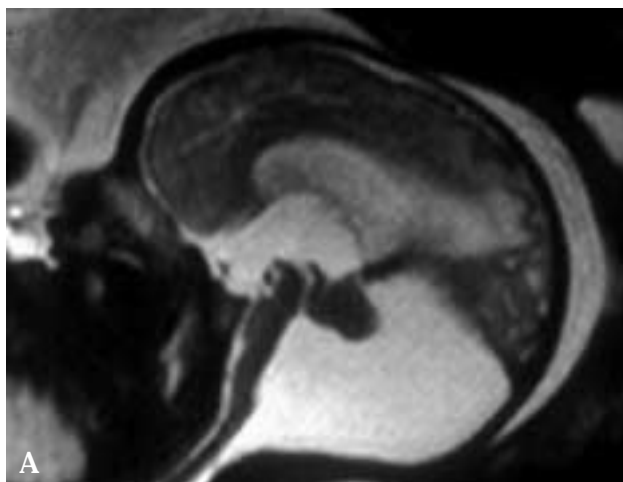
En el paciente con hernia diafragmática se determinó con exactitud la cantidad y localización de las asas intestinales, estómago e hígado herniado en tórax, el tamaño del pulmón así como el grado de desplazamiento mediastínico. La demostración de parénquima hepático es difícil mediante ecografía y su presencia en las hernias diafragmáticas es un dato de mal pronóstico que influye en el manejo del feto (Fig. 1).



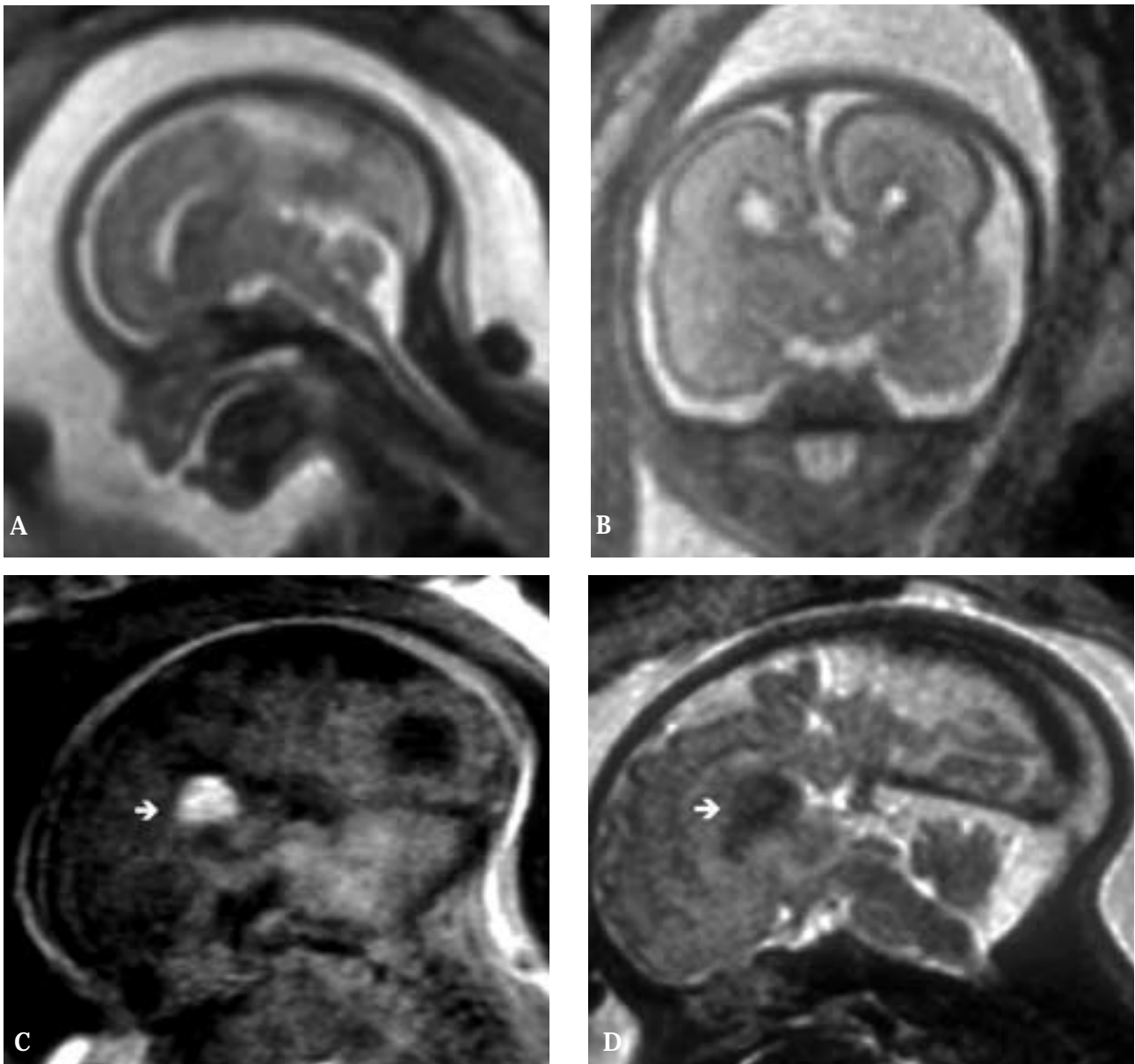
**Figura 1.** Hernia diafragmática. Imágenes coronales HASTE T2 (A) y (B) y su correlación patológica (C) y (D) mostrando la herniación intratorácica de hígado (flecha negra), asas intestinales (flecha blanca) y el desplazamiento contralateral de las estructuras mediastínicas (M).



**Figura 2.** Secuestro extralobar. Imagen coronal HASTE T2 en un feto de 32 semanas (A) e imagen postnatal (B) del mismo paciente donde se visualiza una estructura tubular (flecha) que se origina de la aorta que corresponde a un vaso arterial que se dirige hacia el secuestro (\*).



**Figura 3.** Malformación de Dandy-Walker. Imagen sagital (A) y axial (B) HASTE potenciadas en T2 que muestra el vermis hipoplásico y desplazado superiormente. Aumento de tamaño del IV ventrículo que comunica posteriormente con una formación quística.

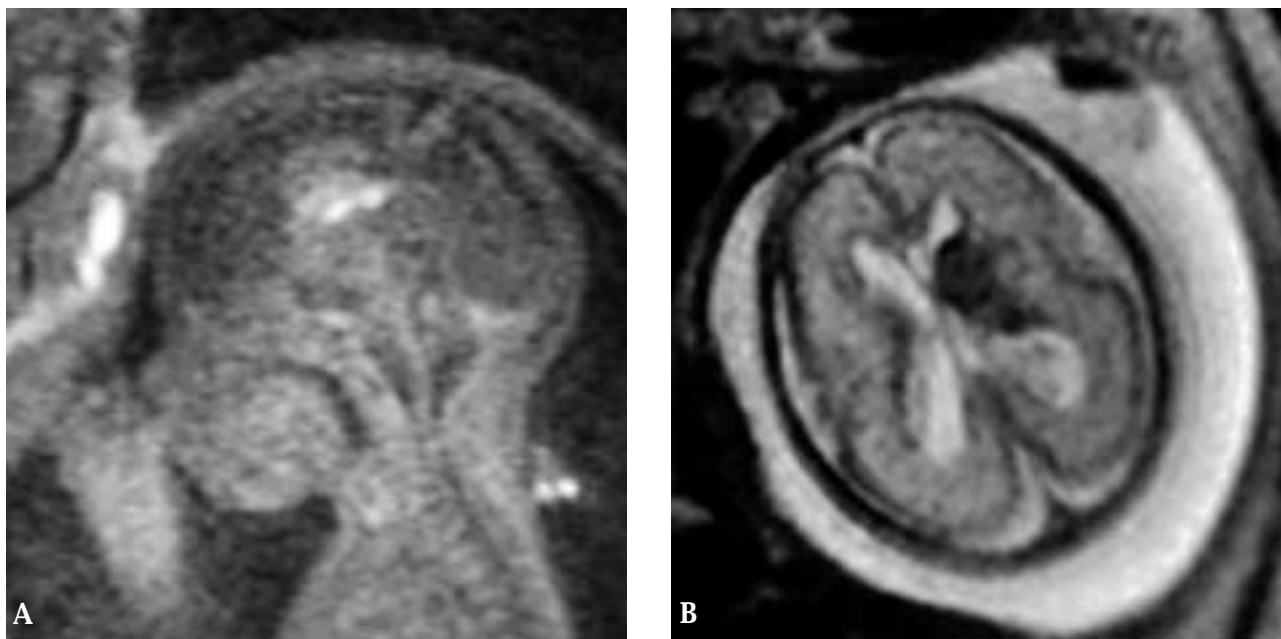


**Figura 4.** Agenesia del cuerpo calloso. RM sagital (A) y coronal (B) HASTE T2 donde no se visualiza el cuerpo calloso en línea media. Lipoma del cuerpo calloso. RM sagital FLASH T1 (C) y HASTE T2 (D) que muestra disgenesia del cuerpo calloso asociado a una lesión hiperintensa en T1 e hipointensa en T2 (flecha) en relación con el lipoma.

Como en las hernias diafragmáticas, la RM aportó información anatómica detallada superior a la de los US en el estudio de masas pulmonares si bien a la hora de valorar estructuras vasculares, la ecografía Doppler color presenta un grado de fiabilidad similar al de la RM (Fig. 2). Para el estudio de las estructuras cardíacas fetales la ecografía es

sin duda el método de elección ya que mediante RM no se puede conseguir sincronización con el latido cardíaco.

Las anomalías del SNC evaluadas con RM incluyeron anomalías de fosa posterior como malformación de Dandy-Walker (Fig. 3), megacisterna magna, agenesia de vermis, rombencefalosinapsis y malformaciones supratentoriales



**Figura 5.** Hematoma cerebral. Imagen sagital HASTE T1 (A) y axial FLASH T2 (B) que muestra una lesión hiperintensa en T1 e hipointensa en T2 secundaria a sangre subaguda localizada en el núcleo caudado izquierdo.

como ventriculomegalia, agenesia y disgenesia del cuerpo calloso (Fig. 4) proporcionando una detallada información anatómica tanto a nivel infra como supratentorial valorando malformaciones asociadas a las sospechadas, extensión de las lesiones y caracterización tisular difícilmente sospechadas con ecografía (Fig. 5).

En el feto con defecto del tubo neural, se pudo determinar la situación del cono medular y la severidad de las anomalías asociadas (Fig. 6).

En un caso de sospecha ecográfica de rombencefalosi-napsis y en otro de poliquistosis renal los estudios de RM realizados a las 24 y 23 semanas de gestación respectivamente fueron normales confirmándose posteriormente los diagnósticos mediante necropsia.

## DISCUSIÓN

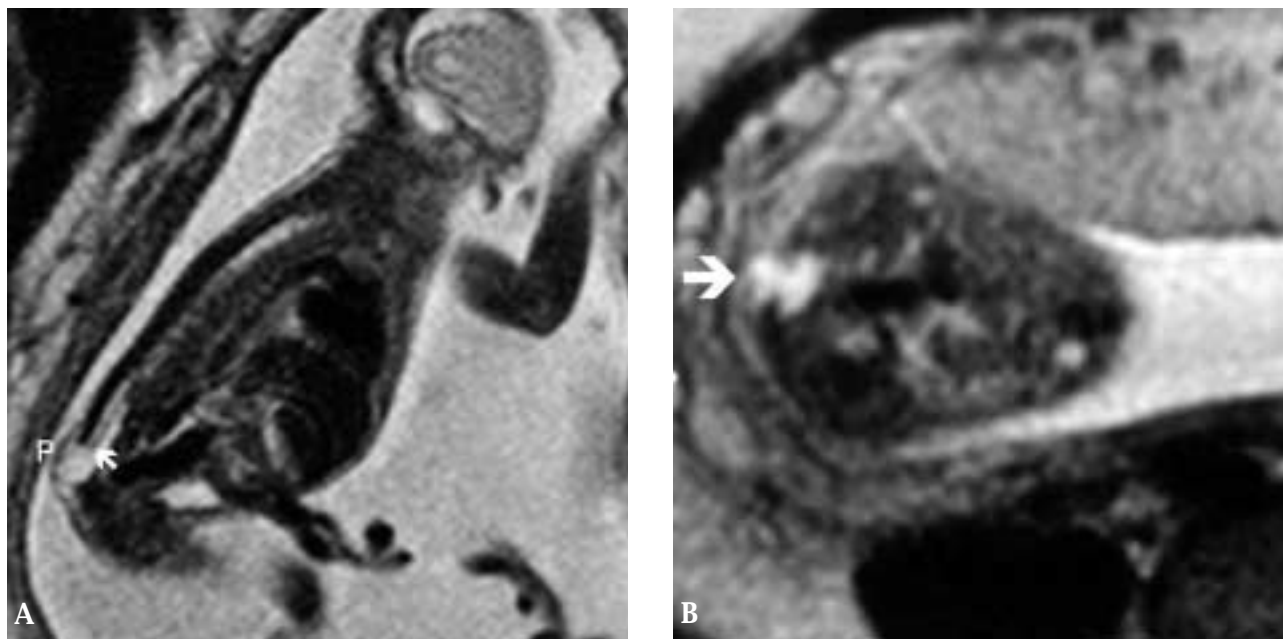
La ecografía es el método de imagen de elección para la evaluación del feto por su bajo costo y disponibilidad presentando como ventajas adicionales la valoración en tiempo real y el ser un estudio no invasivo<sup>(3,5,7,8)</sup> si bien presen-

ta algunas limitaciones dependientes de la madre, del feto e intrínsecas a los ultrasonidos como ocurre con la caracterización tisular y el estudio del parénquima hepático fetal. En ocasiones los hallazgos ecográficos son indeterminados o equívocos haciendo necesario el uso de otros métodos de imagen (Tabla I).

La RM ha revolucionado el mundo de la imagen médica existiendo multitud de aplicaciones que hace unos pocos años eran impensables. Con la RM se puede estudiar cualquier zona anatómica y gracias a su amplio campo de visión permite estudiar las relaciones entre estructuras adyacentes.

La existencia de secuencias ultrarrápidas poco sensibles al movimiento (HASTE, FLASH) y la falta de efectos adversos conocidos<sup>(3, 5,7, 11)</sup> hacen de la RM un método complementario útil para la valoración fetal mejorando en ocasiones el pronóstico y el manejo perinatal<sup>(4)</sup> (Tabla II).

En nuestro trabajo no se ha pretendido realizar una revisión exhaustiva de la anatomía y patología fetal vistas por RM sino mostrar nuestra experiencia, aportando una serie de ejemplos que muestran su utilidad y aplicaciones. La edad de gestación de las pacientes se ha visto influenciada por los plazos legales de interrupción del embarazo y la población estadia-



**Figura 6.** Defecto del tubo neural. Imagen sagital (A) y axial (B) HASTE T2 que muestra un cono medular de disposición baja (flecha) asociado a un saco meningeo (flecha) herniado a través de un defecto vertebral cubierto por piel (P).

**TABLA I. VENTAJAS E INCONVENIENTES DE LA ECO PRENATAL**

#### VENTAJAS DE LA ECOGRAFÍA

- Alta disponibilidad
- Bajo coste
- Estudio dinámico
- Estructuras en movimiento- cavidades cardiacas\*

#### INCONVENIENTES DE LA ECOGRAFÍA

- Profundidad limitada por frecuencia\*\*
- Operador dependiente
- Reproducibilidad
- Oligohidramnios
- Calota osificada

\* *Método de elección para el estudio de cavidades cardiacas*

\*\* *Con transductores habituales, en pacientes obesas la valoración fetal está limitada*

**TABLA II. VENTAJAS DE LA RM FETAL**

- Caracterización y contraste tisulares\*
- Estudio del parénquima hepático\*\*
- Alta definición anatómica
- Independiente de la posición fetal
- Disminuye la necesidad de estudios postnatales al no necesitar sedación
- No presenta efectos adversos demostrados

\* *La RM puede detectar sangre aguda, tejido graso, hemosiderina*

\*\* *Trastornos: hematópoyesis, hemocromatosis*

#### INCONVENIENTES RM FETAL

- Coste elevado
- Baja disponibilidad
- Claustrofobia
- Movimiento fetal- polihidramnios

da con RM (n = 26) ha sido pequeña en comparación con el enorme número de estudios ecográficos realizados en el mismo periodo de tiempo lo que al mismo tiempo refleja el gran valor de la ecografía en el diagnóstico precoz de malformaciones

congénitas. La RM se realizó conociendo los hallazgos ecográficos y no se realizaron estudios a pacientes sanos.

Se ha considerado que los hallazgos con RM han influenciado en el manejo de algunos pacientes en especial la valo-

ración de fetos con hernia diafragmática, masas intratorácicas y defectos del tubo neural y siempre en concordancia con la opinión de un equipo multidisciplinar.

La RM durante el embarazo presenta otras aplicaciones aparte del estudio de las malformaciones congénitas habiéndose utilizado para valorar el grado de madurez pulmonar y del SNC en el feto<sup>(13, 19)</sup>, tumores<sup>(3,20)</sup>, anatomía y patología materna en el estudio de masas anexiales, pelvimetría, evaluación placentaria<sup>(17)</sup>, hidronefrosis, trombosis venosa y obstrucción intestinal<sup>(5)</sup>.

El papel de la RM en el estudio fetal está aún por determinar y en gran parte dependerá del desarrollo y evolución de la cirugía prenatal que requiere un gran detalle de la anatomía fetal<sup>(11,12, 15, 16,18)</sup>.

#### BIBLIOGRAFÍA

1. Fernandez Toral J, Crespo Hernández, Málaga Guerrero S. Síndromes Polimalformativos. Pediatría Básica. Madrid. Medicine. Idepsa. 1980, pp. 51-58.
2. Smith FW, Adam AH, Phillips WDP. NMR imaging in pregnancy. *Lancet* 1983; **1**: 61-63.
3. Hiroshi Shimoto MD, Kyoko Kashima MD, Yuji Yuasa MD, Akihiro Tanimoto MD, Yuhaside Morikowa MD, Hitoshi Ishimoto MD et al. MR Imaging of non CSN fetal abnormalities: A pictorial essay. *Radiographics* 2000; **20**: 1227- 1243.
4. Coakley Fergus V MB BCh, Hricak H MD, Filly R A MD, Barkovich A J MD, Harrison M R MD. Complex fetal disorders: Effect on MR imaging on management. Preliminary clinical experience. *Radiology* 1999; **213**: 691- 696.
5. Levine D MD, Barnes PD MD, Edelman RR MD. Obstetric MR imaging. *Radiology* 1999; **211**: 609- 617.
6. Quinn TM, Hubbard AM, Adzick NS. Prenatal Magnetic Resonance imaging enhances fetal diagnosis. *J Pediatr Surg* 1998; **33**: 553-558.
7. Garel C, Brisse H, Sebag G, Elmaleh M, Oury JF, Asan M. Magnetic resonance imaging of the fetus. *Pediatr Radiol* 1998; **28**: 201-211.
8. Levine D MD, Barnes PD, Sher S, Semelka RC, Li W, Mc Ardle C, Worawattanakul S et al. Fetal fast MR imaging: reproductibility, technical quality and conspicuity of anatomy. *Radiology* 1998; **206**: 549-554.
9. Levine D, Barnes PD, Madsen JR, Lli W, Edelman R. Fetal central nervous system anomalies: MR imaging augments sonographic diagnosis. *Radiology* 1997; **204**: 635-642.
10. Hubbard AM, Adzick NS, Cromblehome TM, Coleman BG, Howell LJ, Haselgrove JC, Mahbouiby S. Congenital chest lesions: Diagnosis and characterization with prenatal MR imaging. *Radiology* 1999; **212**: 43-48.
11. Hubbard AM, Adzick NS, Cromblehome TM, Coleman BG, Howell LJ, Haselgrove JC. Left-sided congenital diaphragmatic hernia: Value of prenatal MR imaging in preparation for fetal surgery. *Radiology* 1997; **203**:6363-640.
12. Hubbard AM, Harty P. Prenatal magnetic resonance imaging of fetal anomalies. *Seminars in Roentgenology* 1999; **1**: 41-47.
13. Bilaniuk LT. Magnetic resonance imaging of fetal brain. *Seminars in Roentgenology* 1999; **1**: 48-61.
14. Johnson MA. Overview of obstetric sonography. En: Rumack CM, Wilson SR, Charboneau JW (Eds). Diagnostic Ultrasound. Segunda edición. St Louis, Missouri: Mosby-YearBook. 1998, pp. 961-973.
15. Nicolaides K, Campbell S. Diagnosis of fetal abnormalities by ultrasound. En: Milunsky A, ed. Genetic disorders and the fetus: diagnosis, prevention and treatment. Segunda edición. Nueva York: Plenum Press; 1986: 521-570.
16. Mychaliska G, Bealer J, Graf J. Operating on placenta supports the ex utero intrapartum treatment (EXIT). *J Pediatr Surg* 1997; **32**: 227-231.
17. Marcos HB, Semelka RC, Worawattanakul S. Normal placenta: Gadolinium- enhanced, dynamic MR imaging. *Radiology* 1997; **205**: 493-496.
18. Shaaban AF, Kim HB, Milner R, Crombleholme T. The role of ultrasonography in fetal surgery and invasive fetal procedures. *Seminars in Roentgenology* 1999; **1**: 62-79.
19. Stazzone MM, Hubbard AM, Bilaniuk LT, Harty MP, Meyer JS, Zimmerman RA et al. Ultrafast MR imaging of the normal posterior fossa in fetuses. *AJR* 2000; **175**: 835-839.
20. Irsutti M, Puget C, Baunin C, Duga I, Sarramon MF, Guitard J. Mesoblastic nephroma: prenatal ultrasonographic and MRI features. *Pediatr Radiol* 2000; **30**: 147-150.